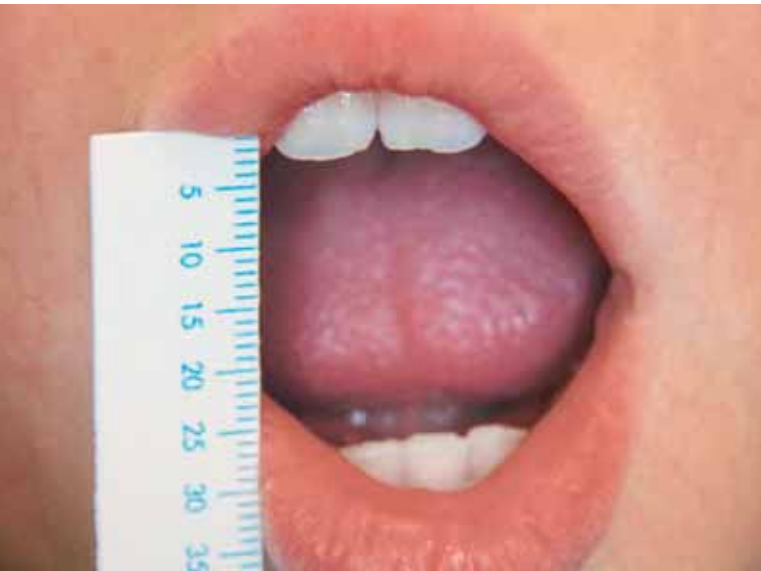

N. Seeck, Andreas Köneke:

Kieferorthopädische Aspekte der juvenilen idiopathischen Arthritis

Die juvenile idiopathische Arthritis (JIA) ist eine chronische, das Kindesalter betreffende Gelenkentzündung unklarer Ursache und kann unter anderem bei befallenen Gelenken zu Bewegungseinschränkungen und Wachstumsbeeinträchtigungen führen. Zur Diagnosestellung JIA muss bei einem unter 16-jährigen Kind/Jugendlichen eine länger als sechs Wochen bestehende Arthritis vorliegen. Anhand des Verlaufs und der Anzahl der betroffenen Gelenke in den ersten sechs Monaten wird die JIA in verschiedene Subgruppen mit entsprechend unterschiedlichen Langzeitprognosen eingeteilt [1]. Die juvenile idiopathische Arthritis ist mit einer Inzidenz von knapp 1.500 und einer Prävalenz von 10.000-14.000 Kindern [1, 2] sowie der Annahme dass eine beträchtliche Zahl der Betroffenen wegen des inapparenten Verlaufs spät oder nie diagnostiziert werden, nicht selten [3, 4].



■ Abb. 1: Eingeschränkte Mundöffnung.

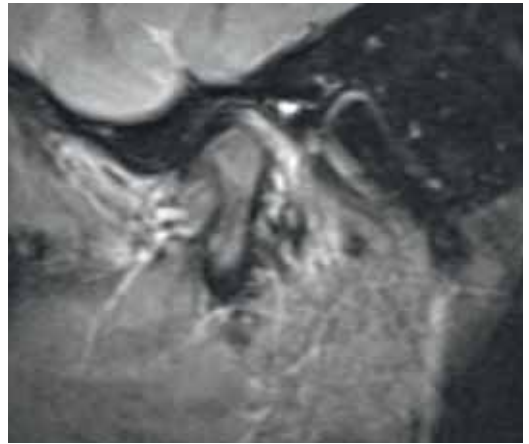
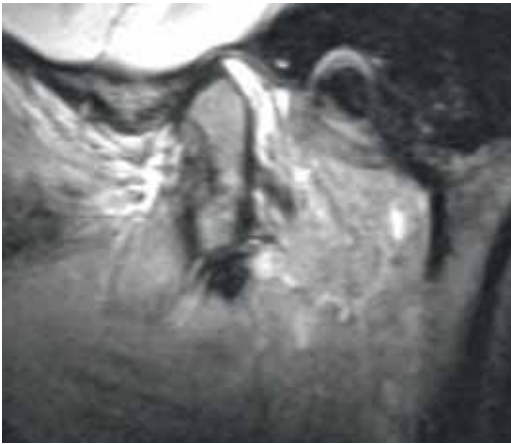
Dennoch führt die JIA im kieferorthopädischen Bewusstsein ein Schattendasein. In kaum einem Lehrbuch wird sie ausführlich erwähnt und auch auf wissenschaftlichen Kongressen sind Arbeiten zu diesem Thema selten. Dabei können die Auswirkungen der JIA

auf die Mundgesundheit drastisch sein, so wird von einer signifikant erhöhten Kariesinzidenz, Gingivitis, Speichelveränderung sowie Bewegungseinschränkung des Kiefergelenks berichtet [3]. Hierbei sollte insbesondere die Arthritis des Kiefergelenks (TMJ), die bei allen

Subtypen der JIA auftritt, kieferorthopädisch Beachtung finden. Das TMJ ist sogar, abhängig von Untersuchungsmethode und Population mit 17 – 87% wahrscheinlich das am häufigsten betroffene Gelenk bei der JIA [5-8]. Zudem kann das TMJ auch als erstes oder sogar einziges Gelenk bei der JIA betroffen sein [9, 10], was aufgrund der Nähe der Wachstumsfuge zu den entzündeten Arealen ein erhöhtes Risiko von Wachstumsstörungen bedingt [9, 11, 12]. Erschwerend kommt hinzu, dass eine Beteiligung der TMJ häufig schleichend verläuft [4, 13] und die Diagnose sich oft bis zum Auftreten schwerwiegender irreversibler Kondylusveränderungen verzögert.

Dentofaziale Befunde bei der JIA

Bei der JIA zeigen sich abhängig vom Ausprägungsgrad und Erkrankungsdauer spezielle Charakteristiken der dentofazialen Morphologie.



■ Abb. 2a/b: MRT in der sagittalen T1-Wichtung nach Kontrastmittelgabe: Rechtes und linkes Kiefergelenk bei der Patientin aus Abb. 1, hierbei zeigen sich deutliche Resorptionen in beiden Gelenken.

Cephalometrische Untersuchungen beschreiben häufig einen mikrognathen Unterkiefer mit Tendenz zur Retrognathie, ein verlängertes Untergesicht, einen eher vertikalen Wachstumstyp mit Tendenz zum offenen Biss sowie einen verringerten Interinzisalwinkel [14]. Im Orthopantomogramm (OPG) zeigen sich häufiger Kondylusveränderungen im Sinne von Erosionen oder charakteristischen anterioren Abflachungen (Abb. 3) bis zum kompletten Einschmelzen des Kondylus [15, 16].

Weitere Auffälligkeiten bei Kindern mit JIA sind eine verringerte Mundöffnung (Abb. 1); die maximale aktive Mundöffnung liegt bei der JIA häufig unter 35-40mm [17, 18], ebenso wie Knacken, Krepitus oder Palpationsschmerz der TMJ, asymmetrische Mundöffnung und fehlende Translationsbewegungen [12]. Dagegen lassen sich aus der Verzahnung keine Aussagen über ein mögliches Vorliegen einer JIA

treffen [16]. Zur frühzeitigen Identifikation von Risikopatienten sollten Mundöffnung und TMJ-Funktion sowie OPG bei der initialen kieferorthopädischen Behandlungsplanung sowie im Verlauf der Behandlung untersucht und auffällige Patienten einer erweiterten interdisziplinären Diagnostik und Therapie zugeführt werden [3].

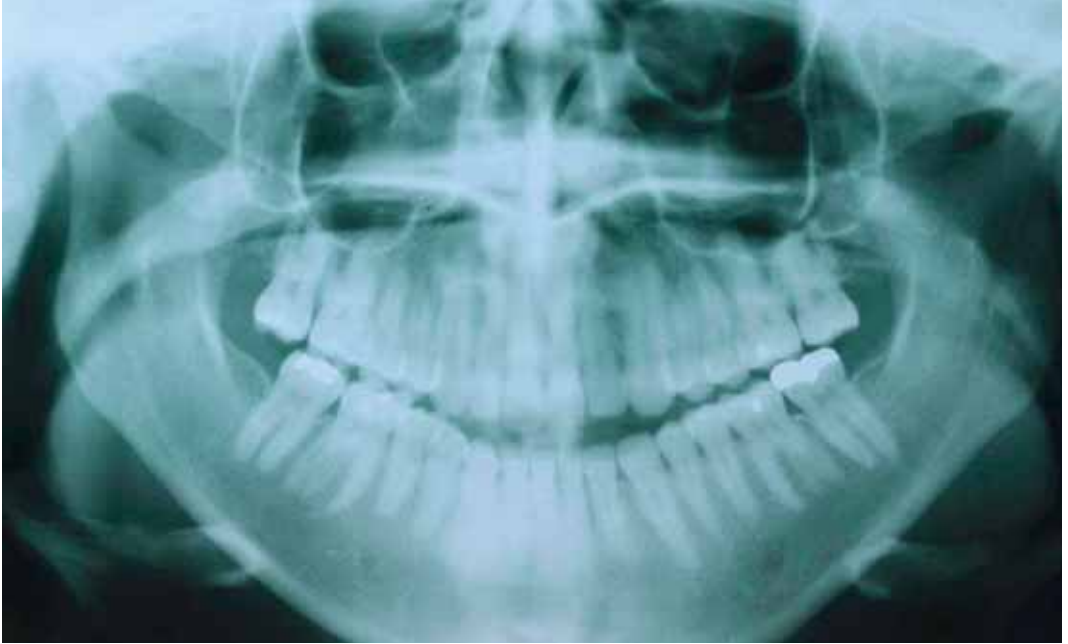
Kieferorthopädisches Vorgehen

In Verlauf der letzten Jahre hat sich in unserer Praxis ein Konzept etabliert nach dem wir versuchen, mögliche JIA Patienten frühzeitig zu identifizieren und deren Behandlungsablauf zu strukturieren. Es ist hierbei zu berücksichtigen, dass aufgrund des häufig inapparenten Verlaufs die klinischen Untersuchungsbefunde bei der Diagnose einer JIA lediglich als Anhalt dienen.

Generell erheben wir bei allen Patienten eine ausführliche Eigen- und Familienanamnese bezüglich rheumatischer Erkrankungen. Im Rah-

men der kieferorthopädischen Befunderhebung erfolgt neben einem orthopädischen Screening des Bewegungsapparates eine manuelle Funktions- und Strukturanalyse des stomatognathen Systems mit einer Bestimmung der maximalen Mundöffnung, der Mundöffnungssymmetrie, der muskulären Befunde, der TMJ-Befunde sowie eine Beurteilung der Kondylen im OPG. Grundsätzlich sind pathologische Veränderungen im OPG erst Monate bis Jahre nach dem Auftreten einer JIA sichtbar. Daher sollte der Patient bei Auffälligkeiten einem spezialisierten Kinderrheumatologen vorgestellt werden, wo bei Bedarf weitergehende Diagnostik wie die Bestimmung von Autoantikörpern und ein MRT mit Kontrastmittel veranlasst werden können.

Die Therapie der JIA ist dabei interdisziplinär auf verschiedenen Säulen aufgebaut um durch die Kombination von medikamentös rheumatologischer Therapie, radio-



■ *Abb. 3: Erstvorstellung einer 26-jährigen Patientin mit abgeschlossener kieferorthopädischer Behandlung und erneutem Rezidiv eines offenen Bisses. Eigenanamnestisch wurde eine bekannte rheumatische Grunderkrankung angegeben. Das OPG zeigte deutliche Resorptionen beider Kondylen.*

logischer Diagnostik, Physiotherapie, entlastender Schienentherapie und aktiver kieferorthopädischer Behandlung sowie gelegentlich rekonstruierender Kieferchirurgie eine Entzündungshemmung, Schmerzbehandlung, Wiederherstellung/Verbesserung der Kieferfunktion, sowie Wachstumskontrolle und -normalisierung zu erreichen [19].

Grundsätzliches Ziel der kieferorthopädischen Behandlung ist die Einstellung einer gesicherten Okklusion in einer belastungsfreien neuromuskulären Position der Kiefergelenke. Dieses Therapiekonzept gilt für die kieferorthopädische Standard-Behandlung ebenso wie für JIA-Patienten, erfährt jedoch bei Vorliegen funktionell relevanter Erkrankungen wie der JIA einen besonderen Stellenwert. Hierzu gehört insbesondere die Eliminierung mög-

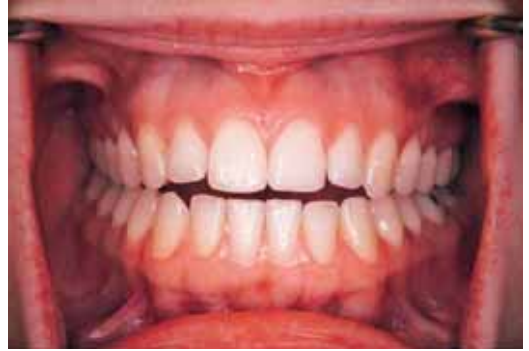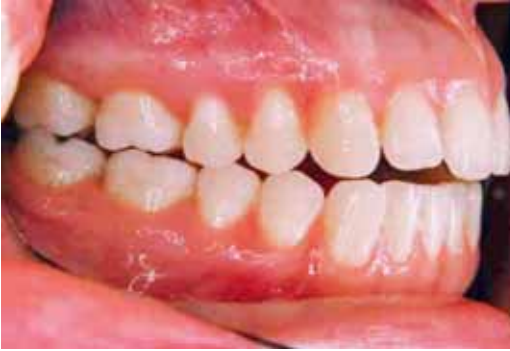licher belastender Einflüsse auf die Gelenkstrukturen durch bestehende Malokklusionen und Parafunktionen (Pressen, Knirschen, etc.).

Bisher existieren keine standardisierten kieferorthopädischen Therapieempfehlungen zum Vorgehen bei der JIA [20], wobei die aktive Unterkieferverlagerung in der Phase der Remission früher aus Vorsicht vermieden wurde, in aktuellen wissenschaftlichen Publikationen aber als unkritisch beschrieben wird. Im aktiven Schub sollte dagegen keine Vorverlagerung stattfinden und der reinen Gelenkentlastung der Vorzug gegeben werden [21].

Initial und auch während akuter Phasen der JIA erreichen wir diese Entlastung entweder anhand von Dekompressionsschienen oder bei laufender kieferorthopädischer Be-

handlung mittels adjustierter okklusaler Aufbauten, die im Bereich der letzten Molaren und teilweise zusätzlich auch im Bereich der OK-Frontzähne aufgebracht werden. Begleitet wird dieser Behandlungsabschnitt von vorsichtiger physiotherapeutischer Entlastung der Kiefergelenke. Für die Durchführung der häufig nötigen anschließenden kieferorthopädischen Behandlung mit aktiver Bisslagekorrektur und Einstellung der entlasteten neuromuskulären Kondylenposition sind sowohl herausnehmbare als auch festsitzende funktionskieferorthopädische Apparaturen geeignet [19, 22-24].

Insbesondere in diesem Behandlungsabschnitt ist eine enge Zusammenarbeit mit dem behandelnden Rheumatologen essentiell um akute Schübe durch geeignete rheuma-



■ Abb. 4 a/b: Klinisch lagen bei der Patientin aus Abb. 3 harmonisch ausgeformte Zahnbögen bei einem frontal offenen Biss vor.

tologische Medikation zu vermeiden und damit sicherzustellen das eine aktive Einstellung der Bisslage nicht während aktiver Phasen der JIA erfolgt.

Die kieferorthopädische Behandlung von Kindern mit JIA ist herausfordernd und bringt diagnostische Probleme mit sich. Therapierefraktäre oder clockwise rotierte Unterkieferrücklagen, offene Bisse und TMJ-Knacken können schließlich neben der JIA viele andere, sogar häufigere Gründe haben. Deshalb ist die Differenzialdiagnostik so wichtig. Bei Funktionsstörungen des stomatognathen Systems wird nicht selten zuerst der Kieferorthopäde aufgesucht. Mögliche Anhaltspunkte für das sensible Krankheitsbild der JIA können dann nur bei einer funktionsanalytisch und anamnestisch korrekten Befundung in der Standarddiagnostik erkannt werden. In diesem Fall besteht eine Chance, dass der Kieferorthopäde als zuerst aufgesuchter Arzt rechtzeitig die Warnsignale erkennt und

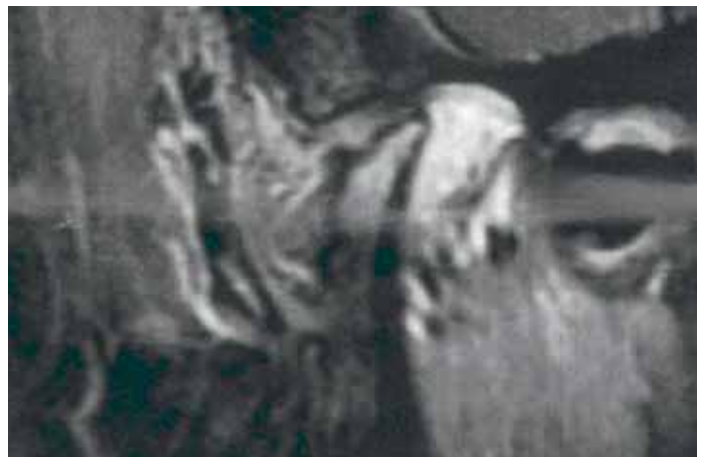eine erweiterte Abklärung zu initiieren vermag.

Literatur

1. (<http://www.agkjr.de>).[cited].
2. Walton, A.G., et al., Oral health and juvenile idiopathic arthritis: a review. *Rheumatology (Oxford)*, 2000. 39(5): p. 550-5.

3. Tzaribachev, N., Weber, D., and Horger, M., [Juvenile idiopathic arthritis : The silent killer of pediatric temporomandibular joints.]. *Z Rheumatol*, 2010.
4. Tzaribachev, N., et al., Predictors of delayed referral to a pediatric rheumatology center. *Arthritis Rheum*, 2009. 61(10): p. 1367-72.

■ Abb. 5: Im MRT zeigten sich in der sagittalen T1-Wichtung nach Kontrastmittelgabe deutliche Kontrastmittelanreicherungen im Sinne von Knochenmarksödem und Synovialitis. Obwohl die Patientin per Definitionem nicht in die JIA einzustufen ist, besteht anamnestisch der Verdacht, dass zum Zeitpunkt der kieferorthopädischen Ersttherapie eine nicht diagnostizierte JIA vorgelegen haben könnte.



5. Ronning, O., Valiaho, M.L., and Laaksonen, A.L., The involvement of the temporomandibular joint in juvenile rheumatoid arthritis. *Scand J Rheumatol*, 1974. 3(2): p. 89-96.
6. Kuseler, A., et al., Contrast enhanced magnetic resonance imaging as a method to diagnose early inflammatory changes in the temporomandibular joint in children with juvenile chronic arthritis. *J Rheumatol*, 1998. 25(7): p. 1406-12.
7. Mayne, J.G. and Hatch, G.S., Arthritis of the temporomandibular joint. *J Am Dent Assoc*, 1969. 79(1): p. 125-30.
8. Syrjanen, S.M., The temporomandibular joint in rheumatoid arthritis. *Acta Radiol Diagn (Stockh)*, 1985. 26(3): p. 235-43.
9. Martini, G., et al., Isolated temporomandibular synovitis as unique presentation of juvenile idiopathic arthritis. *J Rheumatol*, 2001. 28(7): p. 1689-92.
10. Scolozzi, P., Bosson, G., and Jaques, B., Severe isolated temporomandibular joint involvement in juvenile idiopathic arthritis. *J Oral Maxillofac Surg*, 2005. 63(9): p. 1368-71.
11. Ronchezal, M.V., et al., Temporomandibular joint and mandibular growth alterations in patients with juvenile rheumatoid arthritis. *J Rheumatol*, 1995. 22(10): p. 1956-61.
12. Arabshahi, B. and Cron, R.Q., Temporomandibular joint arthritis in juvenile idiopathic arthritis: the forgotten joint. *Curr Opin Rheumatol*, 2006. 18(5): p. 490-5.
13. Hu, Y.S., Schneiderman, E.D., and Harper, R.P., The temporomandibular joint in juvenile rheumatoid arthritis: Part II. Relationship between computed tomographic and clinical findings. *Pediatr Dent*, 1996. 18(4): p. 312-9.
14. Sidiropoulou-Chatzigianni, S., Papadopoulos, M.A., and Kolokithas, G., Dentoskeletal morphology in children with juvenile idiopathic arthritis compared with healthy children. *J Orthod*, 2001. 28(1): p. 53-8.
15. Mäckelmann, J. and Kahl-Nieke, B., Morphologische Kondylusveränderungen bei juveniler idiopathischer Arthritis, in *Deutsche Gesellschaft für Kieferorthopädie; 82. Wissenschaftliche Jahrestagung*. 2009: Mainz.
16. Hu, Y., et al., Variation in dentofacial morphology and occlusion in juvenile idiopathic arthritis subjects: a case-control study. *Eur J Orthod*, 2009. 31(1): p. 51-8.
17. Ingervall, B., Range of movement of mandible in children. *Scand J Dent Res*, 1970. 78(4): p. 311-22.
18. Sheppard, I.M. and Sheppard, S.M., Maximal Incisal Opening - a Diagnostic Index? *J Dent Med*, 1965. 20: p. 13-5.
19. Gonner-Ozkan, V., Meyer, P., and Tzaribachev, N., [Interdisciplinary treatment of temporomandibular inflammation in children with juvenile idiopathic arthritis.]. *Z Rheumatol*, 2010.
20. Nau, D., Bremen, J.v., and Ruf, S., Kieferorthopädische Behandlungsprinzipien bei JIA - ein systematisches Review, in *Deutsche Gesellschaft für Kieferorthopädie; 82. Wissenschaftliche Jahrestagung*. 2009: Mainz.
21. Nau, D., Bremen, J.v., and Ruf, S., Juvenile chronic arthritis a systematic review. Part II: Orthodontic treatment principles, in *EOS Meeting*. 2009: Helsinki.
22. Melsen, B., Bjerregaard, J., and Bundgaard, M., The effect of treatment with functional appliance on a pathologic growth pattern of the condyle. *Am J Orthod Dentofacial Orthop*, 1986. 90(6): p. 503-12.
23. Kjellberg, H., Kiliaridis, S., and Thilander, B., Dentofacial growth in orthodontically treated and untreated children with juvenile chronic arthritis (JCA). A comparison with Angle Class II division 1 subjects. *Eur J Orthod*, 1995. 17(5): p. 357-73.
24. Grosfeld, O., The orthodontist in the team-treatment for children with rheumatoid arthritis. *Eur J Orthod*, 1989. 11(2): p. 120-4.

► Dr. N. Seeck
Dr. Andreas Köneke
Kieferorthopädische Fachpraxen
und CMD-Ambulanzen
Friedrichsorter Straße 10
D-24159 KIEL