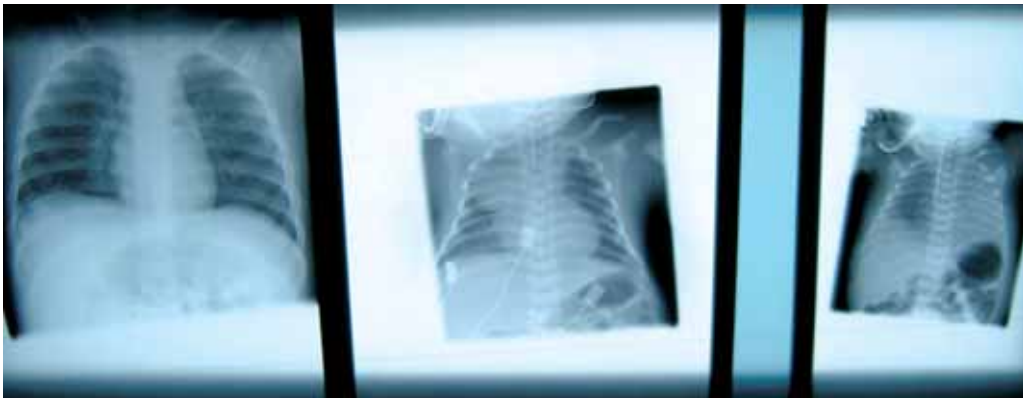


Sabine Sönksen

## Thoraxröntgen im Neugeborenen- und Kleinkindesalter

Röntgenaufnahmen der Thoraxorgane bei Neugeborenen und Kleinkindern stellen eine besondere Herausforderung dar, nicht nur weil der Brustkorb noch so klein ist, sondern vor allem, weil die Patienten in diesem Alter natürlich noch nicht stillhalten oder gar auf Kommando einatmen. Die entscheidenden Lungen- und Gefäßstrukturen werden aber am besten abgebildet, wenn das Kind gut einatmet und nicht zappelt. Nur bei fraglichem Fremdkörper im Bronchialsystem oder Pneumothorax ist eine Aufnahme in Ausatmung günstiger.



■ Abb. 1: Drei Thoraxaufnahmen zum Größenvergleich: Kleinkind, Neugeborenes, Frühgeborenes

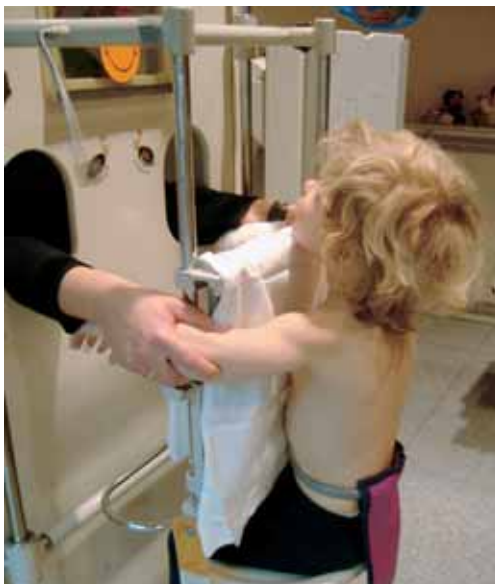Der Kleinkinderthorax bietet einige anatomische Besonderheiten (Abb. 1). Anders als bei einem Erwachsenen ist der Thorax bei einem Säugling genauso breit wie lang. Hinten reichen die Lungen besonders tief hinter die Zwerchfellkuppen. Der Mittelschatten wirkt auffällig breit, weil das Herz durch den großen Thymus überlagert wird. Die Luft-röhre ist noch sehr kurz, nämlich nur etwa 4 cm lang. Die Rippen verlaufen fast horizontal.

Natürlich gelten auch für den Strahlenschutz in dieser Altersgruppe

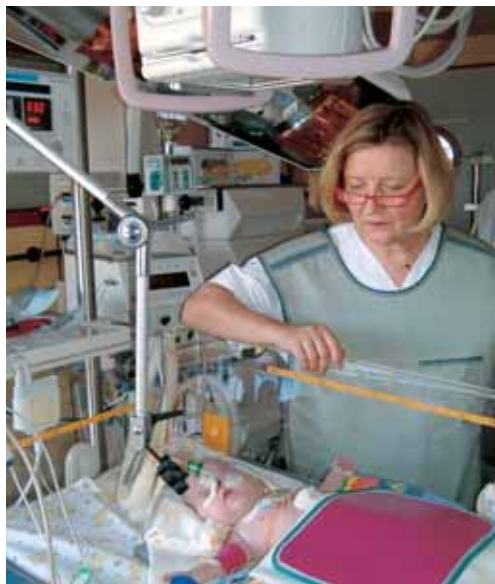spezielle Anforderungen: Vorgeschieden sind Verstärkerfolien hoher Empfindlichkeitsklassen über 400, rasterlose Aufnahmen mit einer besonders niedrigen Aufnahme-spannung von 60-80 kV, gewichts-bezogene Belichtungswerte und kurze Schaltzeiten. Erst ab einem Alter von ca. 7 Jahren werden Streustrahlenraster am Wandstativ verwendet. Ein Zusatzfilter von 1 mm Al und 01 – 0,2 mm Cu vor der Röntgenröhre reduziert die Hautdosis. Die Aufnahmen sollten so gut eingeblen-det sein, dass die strahlensensible Schilddrüse und die

Arm-knochen mit dem blutbildenden Knochenmark außerhalb des Feldes liegen. Die angrenzenden Körperabschnitte werden mit Bleigummiabdeckung geschützt.

Für das Gelingen der Aufnahme ist es zunächst wichtig, eine beruhigende Atmosphäre zu schaffen, wozu auch ein gut beheizter Raum gehört. Die Kinder brauchen meist etwas Zeit, um sich an den Raum und die Röntgenassistentin zu gewöhnen. Jede hastige Bewegung verschreckt sie. Bei Säuglingen wirkt ein Schnuller Wunder. Klein-



■ Abb. 2: Am Kinderstativ sitzender kleiner Junge



■ Abb. 3: Röntgen eines Neugeborenen auf der Intensivstation mit fahrbarem Gerät

kinder lassen sich z.B. durch eine Spieluhr oder ein Stofftier von ihrer Angst ablenken.

Die Kleinkinder sitzen oder stehen aufrecht vor dem Röntgenstativ, so dass alle Lungenabschnitte gut abgebildet werden (Abb. 2). Dabei sitzt das Kind mit dem Bauch direkt an der möglichst angewärmten Röntgenkassette. Ein Elternteil steht dem Kind gegenüber hinter einer Bleiglaswand und hält es in der richtigen Position. Am günstigsten ist es, wenn die Ellenbogengelenke des Kindes dabei seitlich am Kopfe festgehalten werden und das Kind die Begleitperson direkt anschaut. Schwerstkranken Kleinkinder und beatmete Kinder auf der Intensivstation können nur im Liegen geröntgt

werden (Abb. 3 und 4). Dabei wird die Filmkassette unter den Brustkorb des Kindes gelegt. Auch in diesem Falle ist es wichtig, dass das Kind möglichst gerade liegt und die Arme zur Seite gehalten werden.

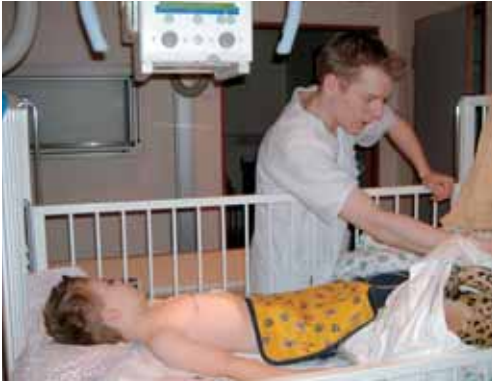Säuglinge werden in sogenannten Babixüllen aufrecht hängend geröntgt (Abb. 5 und 6 auf der Seite 8). Für die Eltern sieht das immer schrecklich aus. Die Babys werden dabei in eine Plexiglaswanne gelegt und die Ärmchen mit Gummiriemen seitlich am Kopfe fixiert.

Das tut dem Kind zwar nicht weh, löst aber meist ein heftiges Protestgeschrei aus, das wiederum günstig für die Röntgenassistentin ist, die dann besser sehen kann, wann

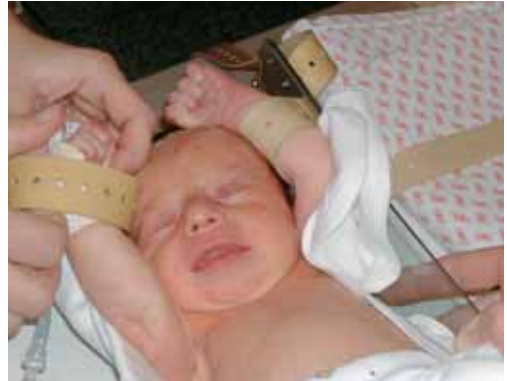das Kind Luft holt. Manche Babys schlafen in der Plastikwanne auch einfach ein.

Frühgeborene sind besonders empfindlich und können daher nur unter intensivmedizinischer Überwachung im Brutkasten geröntgt werden (Abb. 3). Dazu kommt die Röntgenassistentin mit einem fahrbaren Röntgengerät auf die Station. Eine Filmkassette wird vorsichtig unter das auf dem Rücken oder auf dem Bauch liegende und oftmals künstlich beatmete Kind geschoben.

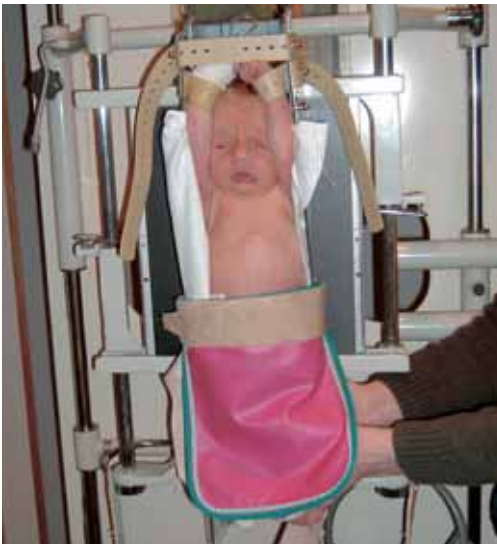Durch die Bullaugen im Brutkasten kann das Pflegepersonal das Kind, wenn nötig, halten, während die Röntgenassistentin den Bildausschnitt einblendet und anschlie-



■ Abb. 4: Stationärer Patient im Kinderbett



■ Abb. 6: Hinein in die Babixhülle



■ Abb. 5: Hängen in der Babixhülle: Lasst mich bloß nicht runterfallen ...

Beim die Aufnahme auslöst. Am fahrbaren Röntgengerät ist eine Belichtungstabelle angebracht, auf der die MTRA die entsprechenden Belichtungswerte je nach Gewicht des Frühgeborenen ablesen kann.

Gerade in den ersten Lebenstagen eines Frühgeborenen sind oft mehrere Thoraxaufnahmen notwendig,

Eine Zyanose weist auf einen Herzfehler hin. Säuglinge und Kleinkindern werden meist bei Verdacht auf Pneumonie oder Fremdkörperaspiration geröntgt. Seltener Indikationen sind maligne Tumoren oder Fehlbildungen.

Nach der Röntgenaufnahme werden die Eltern gebeten, mit ihrem

um die Lage von Beatmungstubus und Nabelvenen- oder Nabelarterienkatheter zu kontrollieren und die sich oftmals rasch ändernde pulmonale Situation richtig einzuschätzen. Bei Neugeborenen stellt jede Form der Atemnot eine Indikation für eine Thoraxaufnahme dar.

Kind einen Augenblick im Wartebereich auszuharren, bis das Bild entwickelt ist.

Manchmal ist zur Klärung der Diagnose ein weiteres Bild erforderlich. Nur bei besonderen Fragestellungen wird zusätzlich noch eine seitliche Aufnahme angefertigt. Dank der digitalen Aufnahmetechnik können auch noch dünnste zentrale Katheter durch Nachbearbeitung sichtbar gemacht werden und selbst eine fehlbelichtete Aufnahme braucht nicht wiederholt zu werden.

► Dr. med. Sabine Sönksen  
Ärztin für Radiologie  
Stadthausbrücke 3  
D-20355 HAMBURG (Neustadt)