



Skeletalterbestimmung mittels MRT des Kniegelenks

Kind und Radiologie will mithelfen, das Wissen in der Kinderradiologie zu vermehren. Daher werden wir zukünftig an dieser Stelle Projekte vorstellen, bei denen noch Mitarbeit von interessierten Kollegen gewünscht wird. Projektvorschläge können jederzeit bei den Herausgebern von **Kind & Radiologie** eingereicht werden, nach Möglichkeit mit einem Bildbeispiel.

Projektleiter:

Dr. C. Schröder, Kinderradiologie
Prüner Gang, Kiel

Projektbeschreibung:

Die MRT-Untersuchung des Kniegelenks bei Kindern erfolgt streng nach festgelegten Untersuchungsprotokollen an einem Hochfeldmagneten. Von den Kindern sind Größe und Gewicht zum Untersuchungszeitpunkt bekannt. Erste Auswertungen haben bereits gezeigt, daß es eine bestimmte Rei-

henfolge gibt, nach der die Knochenkerne erscheinen und sich die Epiphysenfugen schließen. Dies geschieht in der Gruppe der Mädchen ca. 1,5 Jahre eher als bei Jungen.

Es werden interessierte Kollegen gesucht, die dieses Thema gemeinsam mit mir aufgrund der schon vorhandenen Untersuchungen weitergehend bearbeiten möchten und/oder möglicherweise noch eigene Fälle beisteuern wollen.

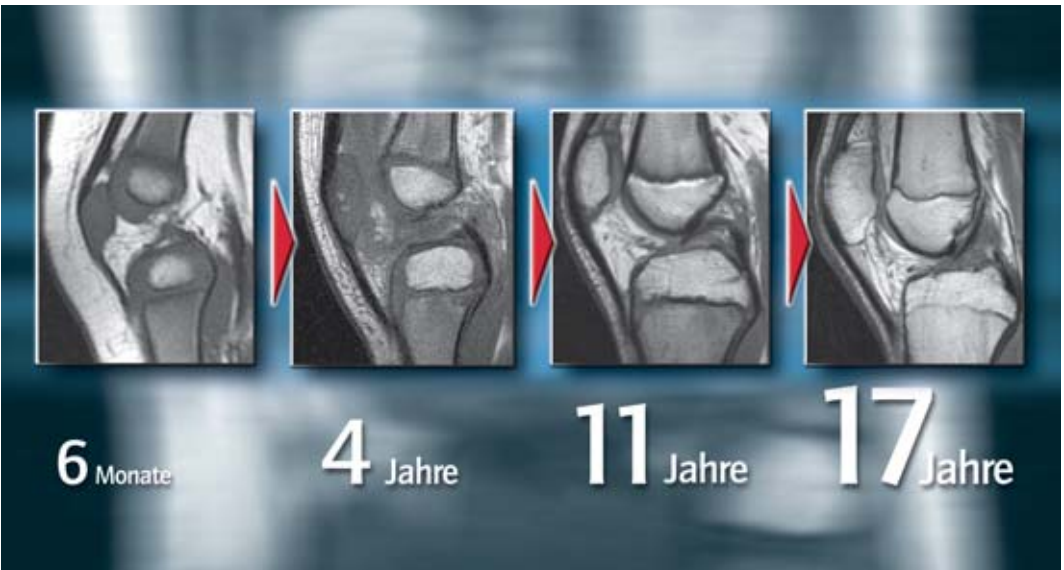
Ziele:

Erstellung einer Fallsammlung, nach der eine Skeletalterbestimmung aus der MRT-Untersuchung des Kniegelenks möglich wird.

Wissenschaftliche Publikationen in geeigneten Medien sollen allen am Projekt Beteiligten, insbesondere aber den jungen Kollegen, ermöglicht werden.

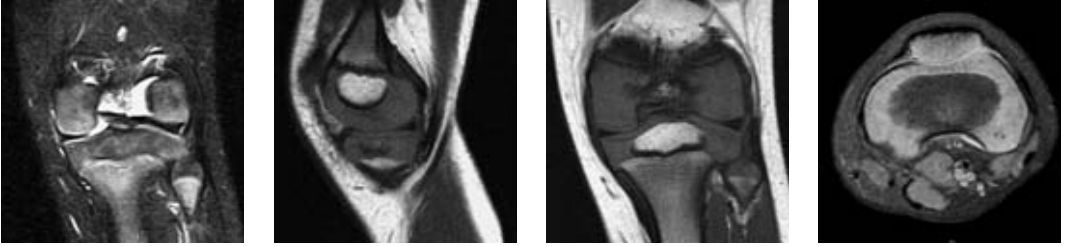
Kontakt:

dr.schroeder@email.de

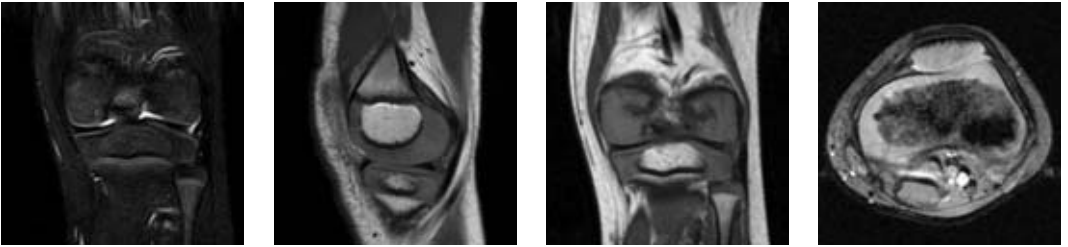


■ Skeletalterbestimmung am Beispiel des Kniegelenks, verschiedene Altersgruppen

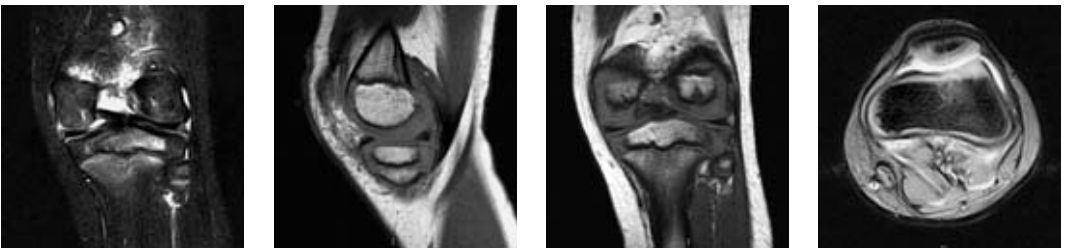
Alter: 0 4/12 Jahre



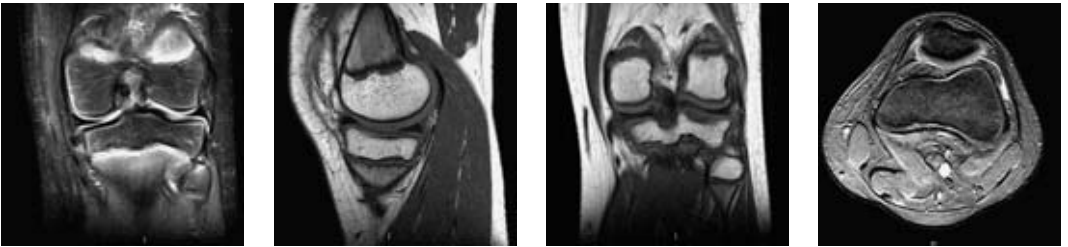
Alter: 4 2/12 Jahre



Alter: 5 8/12 Jahre



Alter: 12 Jahre



Alter: 16 1/12 Jahre

